



SIEROLOGIA

Virus di Epstein Barr e citomegalovirus

La scelta ottimale degli strumenti diagnostici in funzione del contesto clinico

DI COSA SI TRATTA?

Anche il Citomegalovirus (CMV), come il virus di Epstein Barr (EBV), può essere all'origine di una sindrome mononucleosica. Eppure, la ricerca del CMV viene spesso trascurata nella diagnosi della sindrome mononucleosica, benché questo virus possa causare patologie gravi e irreversibili, in particolar modo durante i primi mesi di gravidanza o nei pazienti immunodepressi.

INDICAZIONI / TARGET

- Sindrome mononucleosica
• Epatite inspiegabile
• Donne incinte, soprattutto nei primi mesi di gravidanza
• Pazienti immunodepressi



VANTAGGI / INTERESSE DEL TEST

La ricerca sistematica del CMV associata a quella dell'EBV consente:

- Di definire lo stato sierologico del paziente in caso di adenopatia o di epatite inspiegabile e di modificare di conseguenza la presa in carico del malato
• Di vagliare l'ipotesi che sussista un'infezione concomitante e di adeguare conseguentemente il trattamento nei pazienti immunodepressi
• Di valutare con esattezza il rischio cui è esposta la gravidanza: solo la presenza di CMV comporta un rischio grave



## Virus di Epstein Barr e citomegalovirus

### La scelta ottimale degli strumenti diagnostici in funzione del contesto clinico

#### ■ Introduzione

Il virus di Epstein Barr (EBV), il Citomegalovirus (CMV), il virus dell'herpes (HSV-1 e HSV-2) e il Varicella Zoster Virus (VZV) appartengono alla famiglia delle Herpesviridae. I loro tratti comuni sono una grande diffusione tra la popolazione, l'elevata carica infettiva nonché la persistenza nell'organismo umano dopo una prima infezione.

L'EBV e il CMV sono accomunati anche da altre caratteristiche. Da un lato, sono alla base di un certo numero di manifestazioni cliniche simili (mononucleosi infettiva, epatite virale); dall'altro, non di rado presentano caratteristiche di reattività sierologica crociata.

Di conseguenza, è importante fare il punto sulla scelta adeguata degli strumenti diagnostici nei diversi contesti clinici presentati di seguito.

#### PRIMA PARTE:

#### Il'infezione da virus di Epstein Barr, dalla forma asintomatica alla forma fulminante

#### ■ Autori

Dr. med. Luljeta Nevzati, Responsabile del Dipartimento Sierologia e di Immunologia, Unilabs Dübendorf

Dr. Giuseppe Togni, Responsabile del Dipartimento di Sierologia, Unilabs Coppet

#### ■ Il virus

Esistono due tipi di EBV: il Tipo 1 è predominante nella maggior parte dei continenti, ad esclusione dell'Africa, dove entrambi i tipi sono presenti in egual misura. L'EBV si trasmette per contatto fisico ravvicinato e la saliva rappresenta il vettore principale dell'infezione. A livello mondiale, presenta un tasso di contaminazione dell'80-90% negli adulti.

#### ■ L'infezione

Le cellule bersaglio dell'EBV sono i linfociti B e le cellule epiteliali indifferenziate del tratto oro-faringeo (anello di Waldeyer). Al momento dell'infezione primaria, il virus si replica nelle cellule epiteliali. A seguito della lisi di tali cellule, il virus può infettare ulteriori cellule bersaglio e perdurare per mesi nella saliva.

L'infezione latente persiste prevalentemente in cellule linfocitiche B periferiche differenziate a riposo (memory cell) e viene controllata da linfociti T.<sup>1,3</sup> Si ritiene che, dopo risoluzione dell'infezione acuta, da uno su 10 000 a uno su 100 000 linfociti B rimanga portatore del genoma dell'EBV.<sup>1</sup> Le modificazioni genetiche dei linfociti B infetti determinate dal virus sono la causa di affezioni linfoproliferative più tardive (linfoma di Burkitt, carcinoma nasofaringeo, determinate forme di linfoma di Hodgkin, ecc.).

#### ■ Le manifestazioni cliniche

##### Infezioni primarie

- Le infezioni primarie acute da EBV possono passare inosservate o presentare unicamente sintomi palesi di natura respiratoria, in particolare nei bambini di età inferiore ai 10 anni.
- Nel 30-50% dei casi, la "classica" mononucleosi infettiva si presenta nella popolazione di adolescenti e giovani adulti<sup>1</sup> e può manifestarsi con tonsillite e/o faringite, linfadenopatia, febbre, epatosplenomegalia, affaticamento, aumento dei valori degli enzimi epatici e presenza di linfociti atipici nel sangue periferico.
- L'infezione cronica attiva da EBV (CAEBV, Chronic Active Epstein-Barr Virus), associata a elevata mortalità, è rara e localizzata prevalentemente nei paesi del sud-est asiatico. Le manifestazioni cliniche includono febbre, linfadenopatia, epatosplenomegalia, citopenia e lesioni cutanee. La CAEBV presenta quattro diverse categorie patofisiologiche, tra cui una forma fulminante che colpisce prevalentemente bambini in età compresa tra 1 e 4 anni.<sup>2,3</sup>
- Il decorso della malattia, nei casi di infezione primaria dove il soggetto è affetto da immunodeficienza congenita, può avere esito letale.<sup>1</sup>

##### Manifestazioni linfoproliferative

L'EBV è noto per il suo potenziale oncogeno. Il linfoma di Burkitt è presente a livello endemico nell'Africa equatoriale e si manifesta nei lattanti, mentre il carcinoma nasofaringeo è diffuso prevalentemente nel sud della Cina.

Anche il linfoma di Hodgkin, i linfomi a cellule NK/T di tipo nasale e le malattie linfoproliferative post-trapianto (PTLD, Post-Transplant Lymphoproliferative Disorder) si associano alle infezioni da EBV.<sup>4</sup>

#### ■ Diagnosi dell'infezione da EBV

La scelta degli strumenti diagnostici è determinata dal contesto clinico. Le analisi sierologiche sono indicate per la conferma di una infezione primaria da EBV. In caso, invece, di una sospetta affezione linfoproliferativa, l'utilità della sierologia è limitata ed è necessario stabilire la carica virale.

Oggigiorno, il dosaggio degli anticorpi di tipo IgG contro l'antigene precoce dell'EBV (EBV-Early Antigen, o EA IgG) è ritenuto obsoleto e non è in grado di migliorare il risultato diagnostico.



Dosaggio degli anticorpi

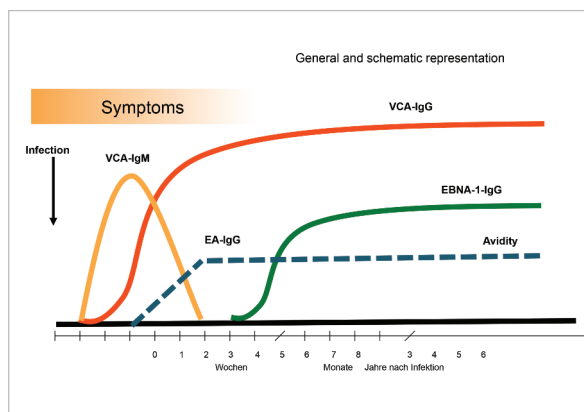
VCA IgG	VCA IgM	EBNA-1 IgG	Interpretazione
-	+	-	Fase acuta molto precoce, controlli a 1-2 sett.
+	+	-	Fase acuta.
+	-	+	Infezione contratta in un passato lontano.
+	-	-	Infezione primaria senza individuazione di IgM (≈ 10%) o infezione precedente: nel 5% dei casi non vengono prodotti EBNA IgG. Ulteriore possibilità: riattivazione dell'EBV con perdita di EBNA-1 IgG in condizioni di immunodepressione.
+	+	+	Infezione primaria con EBNA-1 IgG già prodotti o infezione precedente con nuova comparsa delle IgM (riattivazione sierologica).

L'EBV non è l'unico agente causale della sindrome mononucleosica. In questo quadro clinico, ad esempio, è utile considerare anche una possibile infezione da CMV. Come conseguenza della proliferazione delle cellule B policlonali nei casi di infezione acuta da EBV, possono comparire anche anticorpi IgM contro una varietà di altri agenti patogeni. Il follow up dell'IgG specifica può fornire buoni risultati per la differenziazione rispetto a una reazione crociata/co-infezione (ad esempio con CMV). Consigliamo di combinare la sierologia per EBV e CMV anche in caso di sospetta epatite secondaria.

Gli anticorpi eterofili (test rapidi per la mononucleosi, anticorpi a reazione crociata con antigeni che esistono in diverse specie e non presentano una parentela filogenetica) hanno una certa rilevanza nella fase acuta, ma non risultano molto sensibili (positivi nel 75% delle sintomatologie tipiche nella fascia d'età 15-25 anni) né specifici (positivi anche in presenza di HIV, infezione da Parvovirus, rosolia, linfomi, lupus eritematoso sistemico, patologie autoimmuni di altro genere). In presenza di forme atipiche, specialmente in età pediatrica, rimangono negativi. Pertanto, l'analisi di screening degli anticorpi eterofili deve essere eseguita unicamente a titolo di complemento delle altre analisi sierologiche.

La diagnosi mediante PCR mira a individuare direttamente la presenza dell'EBV. Tale analisi risulta indicata in casi particolari, come il monitoraggio dei soggetti immunodepressi, quale ausilio diagnostico in caso di infezione acuta (qualora la sierologia non fosse sufficientemente chiara) o per accertare la genesi di una patologia maligna legata all'EBV (linfoma di Burkitt, malattia di Hodgkin, carcinoma nasofaringeo ecc.).

Evoluzione degli anticorpi virali nel siero in presenza di infezione da EBV



Source: Adaptiert von Huzly and Hess; Dtsch Med Wochenschr 2007; 132: 15-154

**Carcinoma nasofaringeo:** PCR su campioni di plasma (carica virale) sensibilità pari al 91-93%; si rivela anche indicata come parametro per valutare il decorso della malattia (marcatore tumorale).

**Malattia linfoproliferativa (PTLD o in caso di immunodeficienza):** la PCR su campioni di plasma è considerata il parametro di monitoraggio più indicativo in assoluto.

**Diagnosi dei linfomi:** è possibile rilevare talvolta una carica virale elevata nel plasma (marcatore tumorale); oggi è tuttavia in uso anche l'ibridazione in situ su tessuti tumorali.

Materiale

Per la determinazione degli anticorpi: siero o sangue intero.

Per la PCR: plasma EDTA (soggetti immunodepressi, PLTD), saliva.

Ibridazione in situ: tessuto per diagnosi di tumori associati a EBV.

Prezzi e tariffe

Analisi	Posizione tariffaria	Prezzo
EBNA-1-IgG	3037.00	CHF 42.-
EBV VCA-IgG	3025.00	CHF 42.-
P18-Ag (IbT-IgG)	3038.00	CHF 66.-
EBV VCA-IgM	3026.00	CHF 33.-
EBV-PCR	3032.00	CHF 180.-



## SECONDA PARTE

### il citomegalovirus, dalla "mononucleosi" alle gravi embriopatie

#### ■ Autore

Dr. med. Matthias Kaelin, sost. Direttore medico e Direttore Medical Services Unilabs Svizzera

#### ■ Introduzione generale

Desideriamo richiamare la vostra attenzione sull'importanza della diagnosi sierologica dell'infezione da CMV in rapporto con la diagnosi dell'EBV: la reattività crociata degli anticorpi può rendere difficoltosa la differenziazione (in presenza di una sintomatologia spesso simile e aspecifica), tuttavia le doppie infezioni non sono poi così rare. Occorre inoltre sottolineare la rilevanza della diagnosi dell'infezione da CMV in gravidanza per i possibili gravi danni a carico del feto. Inoltre, nei soggetti immunocompromessi, sia l'EBV - con il suo potere oncogeno - che il CMV - per i seri danni che arreca al sistema nervoso centrale - rappresentano due patogeni pericolosi la cui prova sierologica consente di mettere in atto idonee misure preventive e un'attività di monitoraggio.

#### ■ Diagnosi dell'infezione da CMV: alcune indicazioni

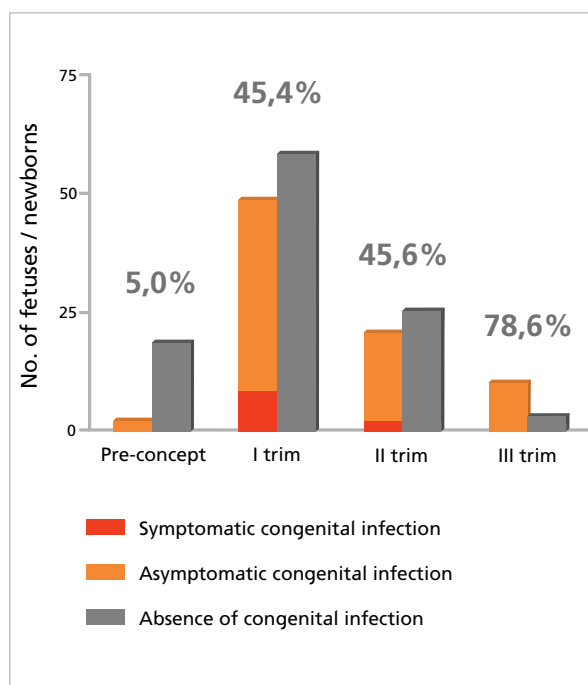
La citomegalia, nella maggior parte dei casi, si presenta in forma di lieve infezione primaria simil-influenzale o addirittura asintomatica; nei giovani e negli adulti specialmente, può assumere il quadro della mononucleosi. Poiché la sintomatologia della citomegalia acuta ricorda spesso quella della mononucleosi classica, in presenza di un simile quadro clinico è bene procedere all'esame sierologico di entrambe le infezioni virali. Non di rado, specialmente nel caso delle IgM, si osservano reazioni crociate; in situazioni del genere, però, la combinazione con altri esiti sierologici (soprattutto follow up delle IgG specifiche) può chiarire spesso la diagnosi.

La **diagnosi sierologica del CMV** consiste nel determinare le CMV IgG e le CMV IgM e, specialmente in gravidanza in caso di sospetto di infezione recente, anche nel misurare l'avidità degli anticorpi IgG anti-CMV. La diagnosi diretta mediante PCR può essere indicata per determinate problematiche.

L'infezione da virus della citomegalia (CMV) è l'infezione più comune trasmessa dalla madre al feto durante la gravidanza. L'infezione si verifica in circa lo 0,3-1% delle gravidanze, con un 40% di casi di trasmissione dell'infezione al figlio prima della nascita. Se l'infezione avviene durante il primo o il secondo trimestre di gravidanza, possono determinarsi delle malformazioni nel bambino, prevalentemente a carico del sistema cardio-circolatorio, del tratto gastro-intestinale, dello scheletro e della muscolatura.

Si sono osservati inoltre casi di epatosplenomegalia, petecchie, microcefalia, calcificazioni intracerebrali e corioretinite. Lo spettro di disabilità spazia dai disturbi dell'udito a gravi ritardi mentali, con un QI al di sotto di 70. La mortalità varia dal 12% al 30%. In nove casi su dieci, i bambini che sopravvivono manifestano conseguenze tardive.<sup>5,6</sup>

#### ■ Trasmissione del virus CMV in funzione dell'età fetale



In gravidanza è quindi importante circoscrivere il momento dell'infezione (prima o dopo il concepimento) in modo da poter stimare il rischio per il feto.<sup>5</sup> In presenza dell'IgM, risulta molto utile rilevare l'avidità delle IgG anti-CMV: più gli anticorpi risultano avidi (ovvero, gli anticorpi sono maturi e presentano un forte legame con l'antigene), più lontano nel tempo si colloca il momento dell'infezione. Ulteriori dettagli al riguardo sono disponibili nei testi interpretativi dei referti di laboratorio.

#### ■ Diagnosi per sospetto di infezione da CMV

1. Diagnosi dell'infezione primaria da CMV in gravidanza: CMV IgG e IgM, se entrambe positive: avidità IgG - un'avidità elevata esclude che l'infezione sia stata contratta meno di 3 - 5 mesi prima (a seconda del tipo di test).
2. Diagnosi dell'infezione congenitale nel bambino: PCR su campioni di urina, saliva, sangue intero (EDTA); sierologia non indicata.
3. Diagnosi dell'infezione fetale: combinazione di alterazioni visibili agli ultrasuoni e PCR del CMV nel liquido amniotico.
4. Monitoraggio di soggetti immunodepressi: PCR del CMV nel plasma.



## ■ Materiale

Per la determinazione degli anticorpi: siero o sangue intero.

Per la PCR: sangue intero (EDTA) (infezione congenita, bambino), plasma (EDTA) (diagnosi EBV, soggetti immunodepressi), saliva, urina (congenita).

Tessuto per diagnosi di tumori associati ad EBV.

## ■ Prezzi e tariffe

Analisi	Posizione tariffaria	Prezzo
CMV IgG	3009.00	CHF 25.-
CMV IgM	3010.00	CHF 25.-
Avidità CMV IgG	3012.00	CHF 33.-
CMV-PCR	3017.00	CHF 180.-

## ■ Referenze

- <sup>1)</sup> Progress and Problems in Understanding and Managing Primary Epstein-Barr Virus Infections  
Oludare A. et al.; Clin. Microbiol. Rev.; 2011; 24 (1): 193-209
- <sup>2)</sup> Proposed categorization of pathological states of EBV-associated T/natural killer lympho-proliferative disorder (LPD) in children and young adults: Overlap with chronic active and infantile fulminant EBV T-LPD  
KoichiOhshima et al.; Pathology International; 2008; 58: 209-217
- <sup>3)</sup> Proposed Guidelines for Diagnosing Chronic Active Epstein-Barr Virus Infection  
MotohikoOkano et al.; American Journal of Hematology; 2005; 80: 64-49
- <sup>4)</sup> Persistence of the Epstein-Barr Virus and the Origin of Associated Lymphoma  
David A. et al.; N.Engl Med; 2004; 350: 1328-37
- <sup>5)</sup> Cytomegalovirus infection in pregnancy.  
Yinon Y, et al. ; Fetal Medicine Committee, Society of Obstreticians and Gynaecologists of Canada. J Obstet Gynaecol Can. 2010 Apr; 32 (4): 355-62
- <sup>6)</sup> Pathogenesis and prenatal diagnosis of human cytomegalovirus infection.  
M.G. Revello, G. Gerna; Journal of Clinical Virology 2004; 29: 71-83

## ■ Informazioni

Dr. med. Giuseppe Togni  
Unilabs Coppet  
giuseppe.togni@unilabs.com

022 716 20 14